LAMPIRAN
Lampiran 1

Jadwal Kegiatan Studi Kasus Asuhan Keperawatan Risiko Perfusi Serebral Tidak Efektif Pada Pasien Stroke Hemoragik di IGD RSUD Sanjiwani Gianyar

No	Kegiatan	Waktu Kegiatan (Dalam Minggu)											
		April				Mei				Juni			
		1	2	3	4	1	2	3	4	1	2	3	4
1	Pengumpulan Data												
2	Analisa Data												
3	Penyusunan Laporan Tugas Akhir												
4	Ujian Hasil Studi Kasus												
5	Revisi Laporan												
6	Pengumpulan Karya Ilmiah Akhir Ners												

Keterangan : warna hitam (proses studi kasus)

Lampiran 2

KEMENTERIAN KESEHATAN RI
BADAN PENGEMBANGAN DAN PEMBERDAYAAN
SUMBER DAYA MANUSIA KESEHATAN
POLITEKNIK KESEHATAN DENPASAR
JURUSAN KEPERAWATAN
Alamat : Jalan Pulau Moyo No. 33, Pedungan Denpasar
Telp/Faksimile : (0361) 725273/724563
Laman (website) : **www.poltekkes-denpasar.ac.id**

PENGKAJIAN

KEPERAWATAN GAWAT DARURAT

Nama Mahasiswa : Ni Putu Nita Ayu Sandra

NIM : P0710320054 / Ners B

PENGKAJIAN

Identitas Pasien

Nama : Ny. WL

Umur : 52 tahun

Jenis Kelamin : Perempuan

Pekerjaan : Tidak bekerja

Agama : Hindu

Tanggal Masuk RS : 19 April 2021

Alasan Masuk : Lemas pada tubuh bagian kiri

Diagnosis Medis : Stroke Hemoragik

Initial survey:

A (alertness) :

V(verbal) : √

P (pain) :

U (unrespons) :

Warna triasen**:**

P 1	P 2	P 3	P4	P5
	√			

SURVEY PRIMER DAN RESUSITASI

AIRWAY DAN KONTROL SERVIKAL

1. Keadaan jalan nafas

Tingkat kesadaran	: Apatis
Pernafasan	: Vaskuler
Upaya bernafas	: Spontan
Benda asing di jalan nafas	: Tidak ada
Bunyi nafas	: Tidak ada suara nafas tambahan seperti ronkhi, wheezing, gurgling
Hembusan nafas	: Kuat

BREATHING

1. Fungsi pernafasan

Jenis Pernafasan	: Vaskuler
Frekuensi Pernafasan	: 24x/menit
Retraksi Otot bantu nafas	: Tidak ada
Kelainan dinding thoraks	: Dinding thorax simetris
Bunyi nafas	: Tidak ada suara nafas tambahan seperti ronkhi, wheezing, gurgling
Hembusan nafas	: Kuat
SpO_2	: 95% →98% room air dengan sungkup 5 lpm

CIRCULATION

1. Keadaan sirkulasi

Tingkat kesadaran	: Apatis
Perdarahan (internal/eksternal)	: Terdapat perdarahan intrakranial
Kapilari Refill	: < 3 detik
Tekanan darah	: 140/100 mmHg
Nadi radial/carotis	: Ada 100x/menit, Kuat
Akral perifer	: Hangat

DISABILITY

1. Pemeriksaan Neurologis:

GCS : E_3 V_4 M_6 : 13

Reflex fisiologis : Refleks pupil +/+ , refleks patella +/+

Reflex patologis : Kaku Kuduk (-), Babinski (-)

Kekuatan otot : 5555 | 2222

5555 | 2222

Pengkajian Nyeri

Pain : Nyeri kepala

Quantity : Seperti ditekan benda berat

Lokasi nyeri : Kepala bagian kanan

Skala Nyeri : 4

Time : terus menerus

PENGKAJIAN SEKUNDER / SURVEY SEKUNDER

(Dibuat bila pasien lebih dari 2 jam diobservasi di IGD)

1. RIWAYAT KESEHATAN

a. RKD

Keluarga pasien mengatakan bahwa pasien memiliki riwayat hipertensi sejak kurang lebih 6 tahun tetapi tidak rutin melakukan pemeriksaan dan tidak rutin mengonsumsi obat anti hipertensi. Keluarga pasien mengatakan bahwa sebelumnya pasien tidak pernah mengalami stroke atau kelemahan pada bagian tubuh

b. RKS

Keluarga pasien mengatakan pasien sedang kontrol poliklinik, pukul 12.16 Wita tiba-tiba mengalami mengalami kelemahan separuh tubuh bagian kiri, berbicara pelo, mual dan muntah sebanyak 3 kali lalu dibawa ke IGD. Hasil swab antigen SARS Covid-19 positif.

c. RKK

Riwayat Hipertensi tidak terkontrol, tidak ada keluarga yang memiliki riwayat hipertensi

Riwayat pengobatan Captopril 5 mg, Amlodipin besilat 5 mg, Aspilet, Simvastatin, Allupurinol 100 mg tetapi tidak rutin dikonsumsi.

2. RIWAYAT DAN MEKANISME TRAUMA

-

3. PEMERIKSAAN FISIK (HEAD TO TOE)

a. Kepala

Kulit kepala	: Tidak ada lesi, tidak ada hematoma
Mata	: Konjungtiva tidak anemis, refleks pupil (+), isokor
Telinga	: Bentuk simetris, lesi tidak ada, pengeluaran cairan (-)
Hidung	: Tidak ada lesi, terpasang O_2 Sungkup 5 lpm
Mulut dan gigi terkaji)	: Bentuk bibir tidak normal, mukosa bibir lembab, gigi (tidak
Wajah	: Wajah asimetris, suara pelo

b. Leher : Tidak tampak pembesaran tiroid, JVP (-), nadi karotis teraba.

c. Dada/ thoraks

Paru-paru

Inspeksi	: Normal chest
Palpasi	: -
Perkusi	: Sonor kanan/kiri
Auskultasi	: Ronchi (-), Wheezing (-)

Jantung

Inspeksi	: -
Palpasi	: -
Perkusi	: -
Auskultasi	: S_1S_2 tunggal reguler, murmur (-)

d. Abdomen

Inspeksi	: Distensi abdomen (-), acites (-)
Palpasi	: Tidak terdapat benjolan
Perkusi	: Timpani
Auskultasi	: Peristaltik usus normal 5x/mnt

e. Pelvis

Inspeksi	: Tidak terkaji

Palpasi : Tidak terkaji

f. Perineum dan rektum : Tidak terkaji

g. Genitalia : Tidak terkaji

h. Ekstremitas

Status sirkulasi : CRT < 2 detik, perdarahan pada ektremitas (-)

Keadaan injury : -

i. Neurologis

Fungsi sensorik : -

Fungsi motorik : Kelemahan pada ektremitas atas, ekstremitas bawah dan tubuh bagian kiri.

4. HASIL LABORATORIUM

Pemeriksaan Hematologi (19 April 2021)

MCV	79.5 fL	80.0 – 100.0
Neu%	78.2%	47.0 – 80.0
HGB	14.6 g/dL	11.0 – 16.00
Eos%	3.2%	0.5 – 5.0
PCT	0.165%	0.108 – 0.28
Bas%	0.3%	0.0 – 2.0
Bas#	0.04 x 10^3/uL	0.00 – 0.10
Lym%	14.5%	13.0 – 40.0
RBC	5.62 x 10^6/uL	3.50 – 5.50
MPV	10.4 fL	6.5 – 12.0
Lym#	1.67 x 10^3/uL	1.00 – 4.00
MCHC	32.6 g/dL	32.0 – 36.0

PDW	16.0 fL	9.0 – 17.0
MCH	25.9 pg	27.0 – 34.0
Neu#	8.99 x 10^3/uL	2.50 – 7.50
Mon%	3.8 %	2.0 – 11.0
RDW-CV	16.2 %	11.0 – 16.0
HCT	44.7 %	37.0 – 48.0
Mon#	0.43 x 10^3/uL	0.10 – 1.20
WBC	11.49 x 10^3/uL	4.00 – 11.00
PLT	159 x 10^3/uL	150 – 450
RDW-SD	48.4 fL	35.0 – 56.0
Eos#	0.36 x 10^3/uL	0.00 – 0.50

Pemeriksaan Imunologi (19 April 2021)

SARS – CoV – 2 – Antigen test	**Positif**

Pemeriksaan Kimia klinik (19 April 2021)

Glukosa sewaktu	125 mg/dL	80 – 120
SGOT	21 u/L	< 31
SGPT	15 u/L	< 31
Ureum	25.5 mg/dL	15 – 43
Creatinin	0.22 mg/dL	0.51 – 0.95
Natrium	139 mmol/I	135 – 147
Kalium	3.7 mmol/I	3.5 – 5.0
Clorida	104 mmol/I	95 – 108

5. HASIL PEMERIKSAAN DIAGNOSTIK

Pemeriksaan CT-Scan kepala potongan axial tanpa kontras (Tanggal 19 April 2021)

- Tampak lesi hiperdens pada basal ganglia kanan mendesak ventrikel lateralis kanan
- Midline tidak shift
- Sistem ventrikel lainnya dan subaracnoid dalam batas normal

- Sinus parasanalis dalam batas normal
- Sulci dan Gyri dalam batas normal
- Orbita yang terscan dalam batas normal
- Tulang-tulang intak

Kesan : ICH pada basal ganglia kanan mendesak ventrikel lateralis kanan.

Pemeriksaan Thorax AP (19 April 2021)

- Corakan bronchovaskuler pada kedua lapangan paru dalam batas normal
- Cor : Bentuk, letak, dan ukuran dalam batas normal
- Aorta elongasi
- Kedua sinus dan diafragma baik
- Degenerative changes of spine

Kesan : Elongasi Aorta, Cor dan pulmo dalam batas normal, Degenerative changes of spine

6. TERAPI DOKTER

- IVFD NaCl 0.9% 20 tpm di tangan kiri
- Neurosanbe 1 ampul intravena
- Ranitidine 50 mg intravena
- Citicolin 250 mg intravena
- Paracetamol 1 gr fls intravena k/p
- Terapi O_2 via sungkup 5 lpm
- Bed rest total

ANALISIS DATA

Data focus	Analisis	Masalah
DS : • Keluarga pasien mengatakan pasien tiba-tiba mengalami kelemahan tubuh bagian kiri, bicara pelo, nyeri kepala, mual dan muntah saat melakukan kontrol di poliklinik DO : • Tekanan darah 140/100 mmHg • Hasil CT-*Scan* Kepala kesan intra cranial hemorrage pada basal ganglia kanan mendesak ventrikel lateralis kanan. • Stroke	Perdarahan pada intaserebral ↓ Perdarahan pada basal ganglia kanan ↓ Peningkatan tekanan intrakranial ↓ Vasospasme pembuluh darah serebral ↓ Risiko Perfusi Serebral Tidak Efektif	Risiko Perfusi Serebral Tidak Efektif

DIAGNOSIS KEPERAWATAN DAN PRIORITAS MASALAH

1. Risiko perfusi serebral tidak efektif dibuktikan dengan faktor risiko hipertensi dengan kondisi klinis stroke

RENCANA KEPERAWATAN

Diagnosis Keperawatan **(1)**	**Tujuan dan Kriteria Hasil** **(2)**	**Intervensi Keperawatan** **(3)**
Risiko perfusi serebral tidak efektif	Setelah dilakukan asuhan keperawatan selama 1 x 2 jam diharapkan perfusi serebral meningkat dengan kriteria hasil : 1. Tingkat kesadaran meningkat (5) 2. Tekanan intrakranial menurun (5) 3. Sakit kepala menurun (5) 4. Nilai rata-rata tekanan darah membaik (5) 5. Tekanan darah sistolik membaik (5) 6. Tekanan darah diastolik membaik (5)	Manajemen peningkatan tekanan intrakranial Observasi 1. Identifikasi penyebab peningkatan TIK (seperti lesi, gangguan metabolisme, edema serebral) 2. Monitor tanda gejala peningkatan TIK (seperti tekanan darah meningkat, tekanan nadi melebar) 3. Monitor MAP (*Mean Arterial Pressure)* 4. Monitor status pernapasan 5. Monitor intake – output cairan Terapeutik 1. Minimalkan stimulus dengan menyediakan lingkungan yang tenang 2. Berikan posisi semi fowler atau head up 30 derajat 3. Hindari maneuver valsava 4. Pertahankan suhu tubuh normal Delegasi 1. Delegatif pemberian terapi.

B. PELAKSANAAN

No. (1)	Tgl / Jam (2)	Implementasi (3)	Respon (4)	Paraf (5)
1.	Senin, 19 April 2021 Pukul 12.16 Wita	Memonitor status pernapasan (Jenis pernapasan, frekuensi, saturasi oksigen)	S : Pasien mengatakan tidak mengalami sesak napas O : Tampak jenis pernapasan pasien vesikuler, frekuensi napas 24x/menit, saturaasi oksigen 95% *room air*.	
2.	Senin, 19 April 2021 12.17 Wita	Memberikan posisi (*Head up 30°)*	S : - O : tampak posisi kepala pasien *Head up 30°*	
3.	Senin, 19 April 2021 12.18 Wita	Melakukan delegatif pemberian terapi (oksigen 5 lpm dengan *simple mask*)	S : - O : telah diberikan terapi oksigen 5 lpm dengan *simple mask*	
4.	Senin, 19 April 2021 12.20 Wita	Memonitor tanda gejala peningkatan TIK (seperti tekanan darah meningkat, tekanan nadi melebar)	S : - O : Tekanan darah 140/100 mmHg, Nadi 100x/menit, tampak pasien muntah sebanyak 2 kali	
5.	Senin, 19 April 2021 12. 21 Wita	Mempertahankan suhu tubuh normal	S : - O : Suhu tubuh 36,5°	
6.	Senin, 19 April 2021 12. 22 Wita	Mengidentifikasi penyebab peningkatan TIK (seperti lesi, gangguan metabolisme, edema serebral)	S : Pasien mengatakan kepalanya nyeri pada bagian kanan dirasakan terus menerus, dengan skala nyeri 4. O : Hasil CT-*Scan* kepala memperlihatkan kesan *intracranial hemorrhage* pada basal ganglia kanan mendesak ventrikel lateralis kanan sehingga berisiko meningkatkan tekanan intra kranial.	
7.	Senin, 19 April 2021 12. 26 Wita	Memonitor MAP (*Mean Arterial Pressure)*	S : - O : tekanan darah 140/100 mmHg dengan MAP 113 mmHg	

8.	Senin, 19 April 2021 12. 27 Wita	Melakukan delegatif pemberian terapi • IVFD NaCl 0,9% 20 tpm • Vitamin B1B6B12 1 ampul intravena • Ranitidine 50 mg intravena • Citicolin 250 mg intravena	S : - O : telah terpasang IVFD NaCl 0,9% 20 tpm pada tangan kiri. Telah diinjeksikan vitamin B1B6B12 1 ampul intravena, ranitidine 50 mg intravena, dan citicolin 250 mg intravena. Tidak tampak adanya reaksi alergi obat seperti kemerahan, bengkak maupun gatal.	
9.	Senin, 19 April 2021 12. 29 Wita	Memonitor intake – output cairan	S : - O : telah dipasang kateter urine dengan haluaran urine sebanyak 120 cc	
10.	Senin, 19 April 2021 12. 29 Wita	Menghindari maneuver valsava	S : - O : Keluaga telah diberkan menjelasan untuk menghindari gerakan pasien yang tiba – tiba atau mendadak misalnya seperti memindahkan posisi pasien dengan cepat. Telah diberikan edukasi pasien bed rest.	
11.	Senin, 19 April 2021 12. 31 Wita	Meminimalkan stimulus dengan menyediakan lingkungan yang tenang	S : - O : mengurangi kunjungan keluarga dan hanya satu orang pendamping yang berada di dalam ruangan.	
12.	Senin, 19 April 2021 13.00 Wita	Memonitor tanda gejala peningkatan TIK (seperti tekanan darah meningkat, tekanan nadi melebar)	S : Pasien mengatakan masih merasa sakit kepala O : Tekanan darah 140/100 mmHg, nadi 104x/menit	
13.	Senin, 19 April 2021 13. 01 Wita	Memonitor MAP (*Mean Arterial Pressure)*	S : - O : MAP 113 mmHg (Peningkatan MAP)	
14.	Senin, 19 April 2021 13. 16 Wita	Memonitor status pernapasan (Jenis pernapasan, frekuensi, saturasi oksigen)	S : Pasien mengatakan tidak merasa sesak napas O : pernapasan pasien spontan, napas vesikuler, frekuensi napas	

			22x/menit, saturasi oksigen 99% dengan terapi oksigen menggunakan *simple mask* 5 lpm.	
15.	Senin, 19 April 2021 13. 17 Wita	Mempertahankan suhu tubuh normal	S : - O : suhu tubuh pasien 36,6°C	
16.	Senin, 19 April 2021 13. 29 Wita	Memonitor intake – output cairan	S : Keluarga pasien mengatakan pasien minum 1 gelas air O : tampak haluaran urine 60 cc	
17.	Senin, 19 April 2021 13.30 Wita	Memonitor tanda gejala peningkatan TIK (seperti tekanan darah meningkat, tekanan nadi melebar)	S : pasien mengatakan mual O : tekanan darah 140/90 mmHg, nadi 102x/menit	
18.	Senin, 19 April 2021 13. 31 Wita	Memonitor MAP (*Mean Arterial Pressure)*	S : - O : MAP 107 mmHg (penurunan MAP)	
19.	Senin, 19 April 2021 13. 33 Wita	Memonitor status pernapasan (Jenis pernapasan, frekuensi, saturasi oksigen)	S : - O : napas veskuler, frekuensi 22x/menit, saturasi oksigen 99%, terapi oksigen 5 lpm dengan *simple mask.*	
20.	Senin, 19 April 2021 14.00 Wita	Memonitor intake – output cairan	S : - O : Sisa infus 375 ml, tampak urine output pada urine bag 60 ml	

C. EVALUASI

Tgl / Jam (1)	Catatan Perkembangan (SOAP) (2)	Paraf
Senin, 19 April 2021 Pukul 14.00 Wita	S : - O : Pasien tampak mengalami mual dan muntah, tingkat kesadaran apatis, tekanan darah khususnya diastolik menurun menjadi 140/90 mmHg, terdapat penurunan MAP dari 113 menjadi 107 mmHg, tampak kelemahan pada tubuh bagian kiri, suara pelo, sakit kepala skala 4, saturasi oksigen 99% A : Risiko perfusi serebral tidak efektif P : Tujuan belum tercapai, lanjutkan intervensi • Berikan posisi head up 30°C • Monitor tanda / gejala peningkatan TIK • Menitor peningkatan TD • Delegatif pemberian obat	

RESUME DAN PERENCANAAN PASIEN PULANG

INFORMASI PEMINDAHAN RUANGAN/PEMULANGAN PASIEN		
INFORMASI	√	**KETERANGAN**
MRS		Di Ruang : Isolasi Arjuna [√] Foto Rontgen : Thorax AP, CT Scan Kepala [√] Laboratorium: 2 lembar [√] EKG : 1 lembar [√] Obat-obatan : Neurosanbe 1 ampul intravena, Ranitidine 50 mg intravena, Citicolin 250 mg intravena, Paracetamol 1 gr fls intravena k/p
Dipulangkan		[ ] KIE [ ] Obat pulang [ ] Foto Rontgen [ ] Laboratorium [ ] Kontrol Poliklinik, tanggal_____/_____/_____
Pulang paksa		[ ] KIE [ ] Tanda tangan pulang paksa
Meninggal		Dinyatakan meninggal pukul_____._____WITA
Minggat		Dinyatakan minggat pukul_____._____WITA
		Nama dan tanda tangan perawat pengkaji (Nita Ayu Sandra)

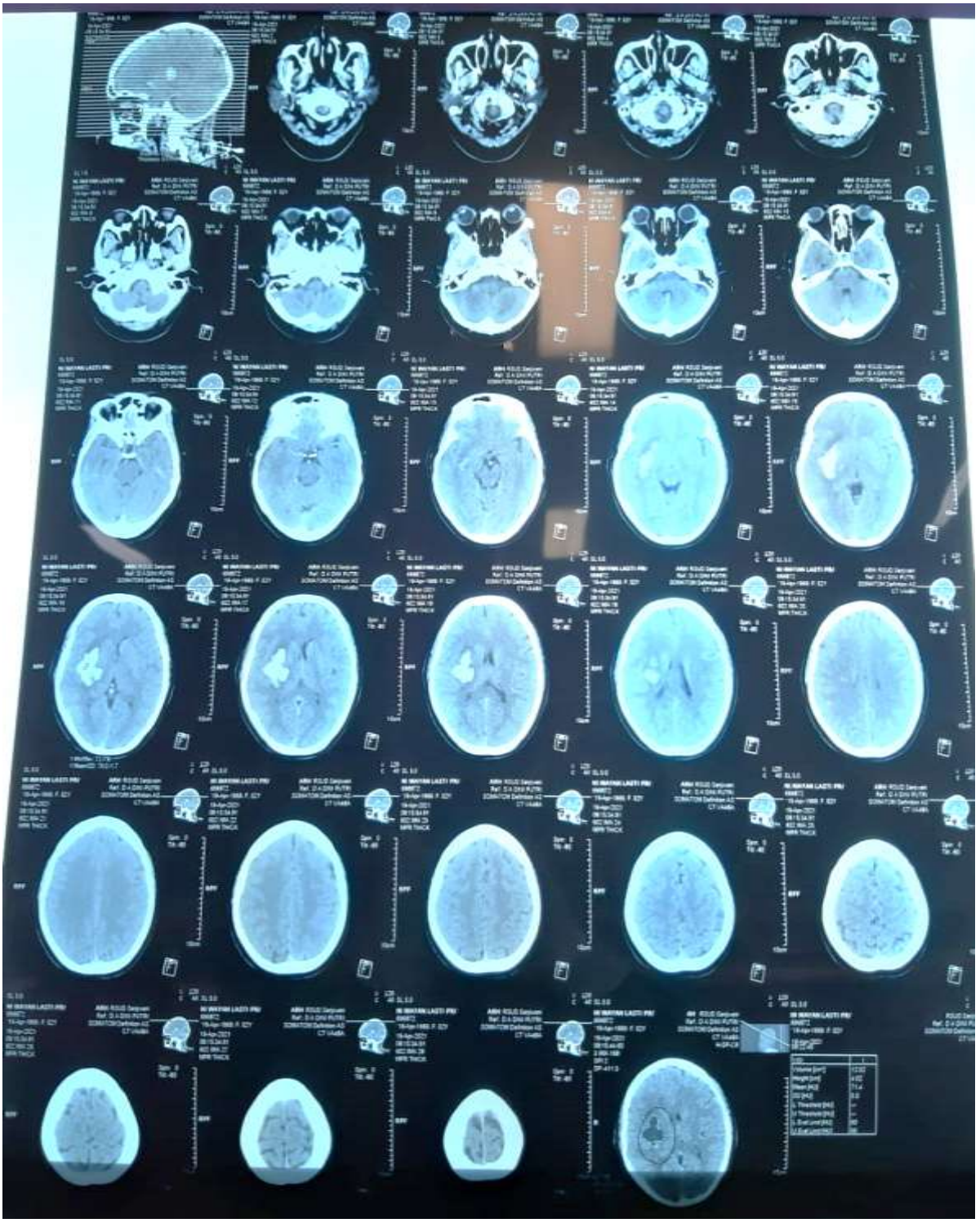

For Use On HELLIGE MARQUETTE 2261 6611 / 2261 6605

Wayan lasti
ID: 123456

Female

19.04.2021 10:30:43
IGD RSUD Sanjiwani Gianyar
Jalan Cung Wanara No. 2
Gianyar

Location:
Room:
Order Number:
Indication:
Medication 1:
Medication 2:
Medication 3:

68 bpm
-- / -- mmHg

QRS :	90 ms
QT / QTcBaz :	444 / 472 ms
PR :	184 ms
P :	110 ms
RR / PP :	882 / 882 ms
P / QRS / T :	61 / 28 / 80 degrees

Normal sinus rhythm
Normal ECG

Technician:
Ordering Ph:
Referring Ph:
Attending Ph:

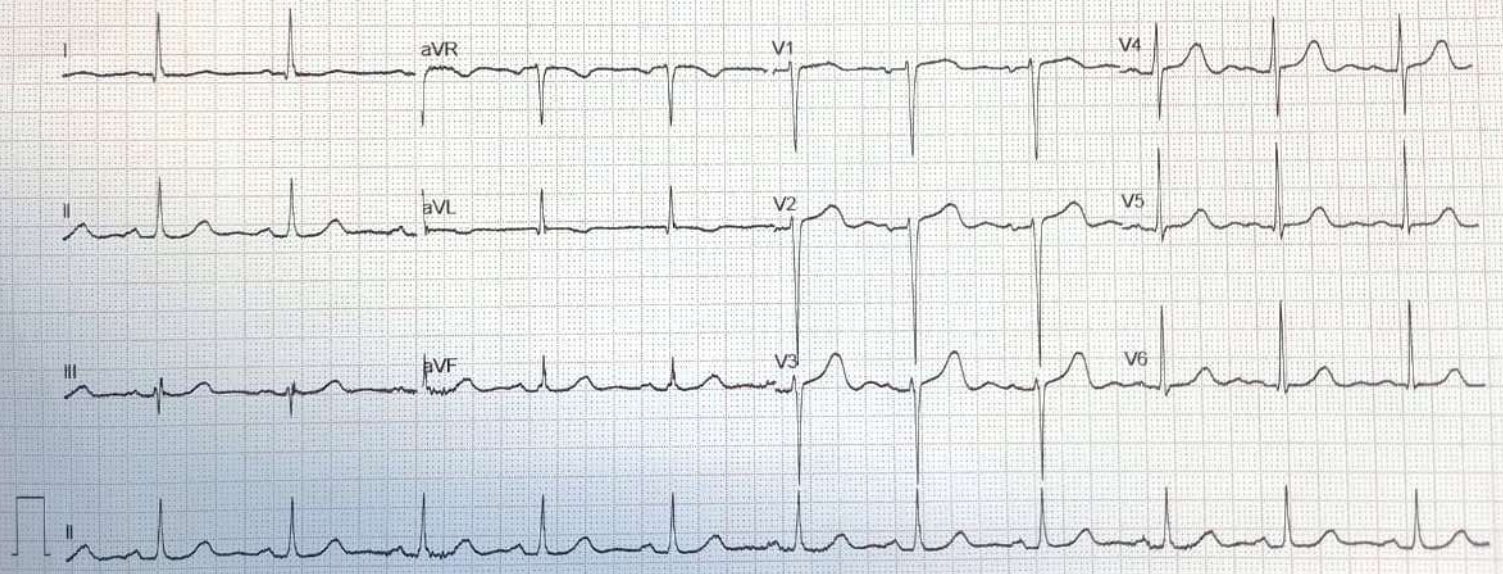

Unconfirmed

GE MAC2000 1.1 12SL™ v241 25 mm/s 10 mm/mV ADS 0.56-150 Hz 50 Hz 4x2.5x3_25_R1 1/1

Foto Thorax AP :
Corakan bronchovaskuler pada kedua lapangan paru dalam batas normal
Cor : bentuk, letak dan ukuran dalam batas normal
Aorta elongasi
Kedua sinus dan diafragma baik
Degenerative changes of spine
Kesan :
Elongatio aorta
Cor dan pulmo dalam batas normal
Degenerative changes of spine
Tanggal :19/04/2021

190421-1781417
OBAT

Lampiran 3

KEMENTERIAN KESEHATAN RI
BADAN PENGEMBANGAN DAN PEMBERDAYAAN
SUMBER DAYA MANUSIA KESEHATAN
POLITEKNIK KESEHATAN DENPASAR
JURUSAN KEPERAWATAN
Alamat : Jalan Pulau Moyo No. 33, Pedungan Denpasar
Telp/Faksimile : (0361) 725273/724563
Laman (website) : **www.poltekkes-denpasar.ac.id**

PENGKAJIAN KEPERAWATAN
GAWAT DARURAT

Nama Mahasiswa : Ni Putu Nita Ayu Sandra

NIM : P0710320054 / Ners B

PENGKAJIAN

Identitas Pasien

Nama : TN. P

Umur : 50 tahun

Jenis Kelamin : Laki-laki

Pekerjaan : PNS

Agama : Hindu

Tanggal Masuk RS : 27 April 2021

Alasan Masuk : Lemas pada tubuh bagian kiri

Diagnosis Medis : Stroke Hemoragik

Initial survey:

A (alertness) : √

V(verbal) :

P (pain) :

U (unrespons) :

Warna triase

	P 1	P 2	P 3	P4	P5
:		√			

SURVEY PRIMER DAN RESUSITASI

AIRWAY DAN KONTROL SERVIKAL

1. Keadaan jalan nafas

Tingkat kesadaran : Compos mentis

Pernafasan : Vesikuler

Upaya bernafas : Spontan

Benda asing di jalan nafas: Tidak ada

Bunyi nafas : Tidak ada suara nafas tambahan seperti ronkhi, wheezing, gurgling

Hembusan nafas : Kuat

BREATHING

1. Fungsi pernafasan

Jenis Pernafasan : Vesikuler

Frekuensi Pernafasan : 22x/menit

Retraksi Otot bantu nafas : Tidak ada

Kelainan dinding thoraks : Dinding thorax simetris

Bunyi nafas : Tidak ada suara nafas tambahan seperti ronkhi, wheezing, gurgling

Hembusan nafas : Kuat

SpO2 : 97% - 98% dengan nasal kanul 2 lpm

CIRCULATION

1. Keadaan sirkulasi

Tingkat kesadaran : Compos Mentis

Perdarahan (internal/eksternal) : Terdapat perdarahan intrakranial

Kapilari Refill : <3 detik

Tekanan darah : 160/90 mmHg, MAP : 113 mmHg

Nadi radial/carotis : Ada 106x/menit, Kuat

Akral perifer : Hangat, Suhu : 36,6^{o} C

DISABILITY

1. Pemeriksaan Neurologis:

   GCS : E4 V4 M6 14

   Reflex fisiologis : Refleks pupil +/+ , refleks patella +/+

   Reflex patologis : Kaku Kuduk (-), Babinski (-)

   Kekuatan otot : 5555 | 1111
   5555 | 3333

   Skala Nyeri : -

   Lokasi nyeri : -

PENGKAJIAN SEKUNDER / SURVEY SEKUNDER

(Dibuat bila pasien lebih dari 2 jam diobservasi di IGD)

1. RIWAYAT KESEHATAN

   a. RKD

   Keluarga pasien mengatakan bahwa pasien memiliki riwayat hipertensi sejak kurang lebih 5 tahun tetapi tidak rutin melakukan pemeriksaan dan tidak rutin mengonsumsi obat anti hipertensi. Keluarga pasien mengatakan bahwa sebelumnya pasien tidak pernah mengalami stroke atau kelemahan pada bagian tubuh.

   b. RKS

   Keluarga pasien mengatakan pasien tiba- tiba saja terjatuh dirumah tadi pagi pukul 08.30 WITA dan mengalami kelemahan separuh tubuh bagian kiri, berbicara pelo, sempat dibawa ke Puskesmas Tampaksiring II dengan hasil swab antigen SARS Covid-19 negatif lalu dirujuk ke IGD RSUD Sanjiwani Gianyar.

   c. RKK

   Riwayat Hipertensi tidak terkontrol, tidak ada keluarga yang memiliki riwayat hipertensi Riwayat pengobatan Captopril tetapi tidak rutin dikonsumsi.

2. RIWAYAT DAN MEKANISME TRAUMA

-

3. PEMERIKSAAN FISIK (HEAD TO TOE)

a. Kepala

Kulit kepala : Tidak ada lesi, tidak ada hematoma

Mata : Konjungtiva tidak anemis, refleks pupil (+), an isokor

Telinga : Bentuk simetris, lesi tidak ada, pengeluaran cairan (-)

Hidung : Tidak ada lesi, terpasang O_2 nasal 2 lpm

Mulut dan gigi : Bentuk bibir tidak normal (*Speech difficulties*), mukosa bibir lembab, gigi (tidak terkaji)

Wajah : *Face dropping*; wajah asimetris, suara pelo

b. Leher : Tidak tampak pembesaran tiroid, JVP (-), nadi karotis teraba.

c. Dada/ thoraks

Paru-paru

Inspeksi : Normal chest

Palpasi : -

Perkusi : Sonor kanan/kiri

Auskultasi : Ronchi (-), Wheezing (-)

Jantung

Inspeksi : -

Palpasi : -

Perkusi : -

Auskultasi : S_1S_2 tunggal reguler, murmur (-)

d. Abdomen

Inspeksi : Distensi abdomen (-), acites (-)

Palpasi : Tidak terdapat benjolan

Perkusi : Timpani

Auskultasi : Peristaltik usus normal 5x/mnt

e. Pelvis

Inspeksi : Tidak terkaji

Palpasi : Tidak terkaji

f. Perineum dan rektum : Tidak terkaji

g. Genitalia : Tidak terkaji

h. Ekstremitas

Status sirkulasi : CRT < 2 detik, perdarahan pada ektremitas (-)

Keadaan injury : -

i. Neurologis

Fungsi sensorik : -

Fungsi motorik : Kelemahan pada ektremitas atas, ekstremitas bawah dan tubuh bagian kiri (*arm weakness*)

4. HASIL LABORATORIUM

Pemeriksaan Hematologi (27 April 2021)

MCV	88.2 fL	80.0 – 100.0
Neu%	82.1%	47.0 – 80.0
HGB	13.7 g/dL	11.0 – 16.00
Eos%	0.7%	0.5 – 5.0
PCT	0.327%	0.108 – 0.28
Bas%	0.6%	0.0 – 2.0
Bas#	0.06 x 10^3/uL	0.00 – 0.10
Lym%	12.8%	13.0 – 40.0
RBC	4.60 x 10^6/uL	3.50 – 5.50
MPV	8.1 fL	6.5 – 12.0
Lym#	1.18 x 10^3/uL	1.00 – 4.00
MCHC	33.8 g/dL	32.0 – 36.0
PDW	15.7 fL	9.0 – 17.0
MCH	29.8 pg	27.0 – 34.0
Neu#	7.51 x 10^3/uL	2.50 – 7.50
Mon%	3.8 %	2.0 – 11.0

RDW-CV	11.8 %	11.0 – 16.0
HCT	40.6 %	37.0 – 48.0
Mon#	0.34 x 10^3/uL	0.10 – 1.20
WBC	9.15 x 10^3/uL	4.00 – 11.00
PLT	404 x 10^3/uL	150 – 450
RDW-SD	39.1 fL	35.0 – 56.0
Eos#	0.06 x 10^3/uL	0.00 – 0.50

Pemeriksaan Kimia klinik (12 Mei 2021)

Glukosa sewaktu	99 mg/dL	80 – 120
SGOT	22 u/L	< 31
SGPT	21 u/L	< 31
Ureum	22.1 mg/dL	15 – 43
Creatinin	0.22 mg/dL	0.51 – 0.95
Natrium	139 mmol/I	135 – 147
Kalium	4.0 mmol/I	3.5 – 5.0
Clorida	104 mmol/I	95 – 108

5. HASIL PEMERIKSAAN DIAGNOSTIK
   Pemeriksaan CT-Scan kepala potongan axial tanpa kontras (Tanggal 27 April 2021)

   - Tampak lesi hiperden dengan densitas darah volume 11 cc di basal ganglia-corona radiata kanan
   - Sistem ventrikel dan cysterna tampak normal
   - Sulci dan gyri tanpak normal
   - Tidak tampak deviasi midline struktur
   - Pons dan cerebellum tampak normal
   - Tak tampak klasifikasi abnormal
   - Orbisa dan mastoid, sinus paranasalis tampak baik
   - Tulang-tulang calvaria tampak normal

   Kesan : ICH pada basal ganglia-corona radiata kanan

Pemeriksaan Thorax AP (27 April 2021)

- Cor : Bentuk, letak, dan ukuran dalam batas normal
- Pulmo : Tak tampak infiltrate/nodul
- Sinus phrenicocostalis kanan kiri tajam
- Hemidiapragma kanan kiri normal
- Tulang-tulang tampak intak

Kesan : Cor dan pulmo tak tampak kelainan

6. TERAPI DOKTER

- IVFD RL 20 tpm di tangan kanan
- Ranitidine 25mg/ml intravena 2x1 amp
- Citicolin 2 x 250mg intravena
- Paracetamol 1gr/100ml fls intravena 3x1gr
- Vitamin B1B6B12 1x1 amp
- Terapi O_2 via nasal kanul 2 lpm

ANALISIS DATA

Data Fokus	Analisis	Masalah
DS : • Keluarga pasien mengatakan pasien tiba-tiba terjatuh di rumah dan mengalami kelemahan tubuh bagian kiri, bicara pelo, dan mual DO : • Tekanan darah 160/90 mmHg • Hasil CT-*Scan* Kepala kesan intra cranial hemorrage pada basal ganglia – corona radiata kanan • Stroke	Perdarahan pada intaserebral ↓ Perdarahan pada basal ganglia-corona radiata kanan ↓ Peningkatan tekanan intrakranial ↓ Vasospasme pembuluh darah serebral ↓ Risiko Perfusi Serebral Tidak Efektif	Risiko Perfusi Serebral Tidak Efektif

A. DIAGNOSIS KEPERAWATAN DAN PRIORITAS MASALAH

1. Risiko perfusi serebral tidak efektif dibuktikan dengan faktor risiko hipertensi dengan kondisi klinis terkait stroke.

RENCANA KEPERAWATAN

Diagnosis Keperawatan **(1)**	**Tujuan dan Kriteria Hasil** **(2)**	**Intervensi Keperawatan** **(3)**
Risiko perfusi serebral tidak efektif	Setelah dilakukan asuhan keperawatan selama 1 x 2 jam diharapkan perfusi serebral meningkat dengan kriteria hasil : 1. Tingkat kesadaran meningkat (5) 2. Tekanan intrakranial menurun (5) 3. Nilai rata-rata tekanan darah membaik (5) 4. Tekanan darah sistolik membaik (5) 5. Tekanan darah diastolik membaik (5)	Manajemen peningkatan tekanan intrakranial Observasi 1. Identifikasi penyebab peningkatan TIK (seperti lesi, gangguan metabolisme, edema serebral) 2. Monitor tanda gejala peningkatan TIK (seperti tekanan darah meningkat, tekanan nadi melebar) 3. Monitor MAP (*Mean Arterial Pressure)* 4. Monitor status pernapasan 5. Monitor intake – output cairan Terapeutik 1. Minimalkan stimulus dengan menyediakan lingkungan yang tenang 2. Berikan posisi semi fowler (*head up* 30 derajat) 3. Hindari maneuver valsava 4. Pertahankan suhu tubuh normal Delegasi 1. Delegatif pemberian terapi.

B. PELAKSANAAN

No. (1)	Tgl / Jam (2)	Implementasi (3)	Respon (4)	Paraf (5)
1.	Kamis, 27 April 2021 10.15 Wita	Memonitor status pernapasan (Jenis pernapasan, frekuensi, saturasi oksigen)	S : Pasien mengatakan tidak mengalami sesak napas O : Tampak jenis pernapasan pasien vesikuler, frekuensi napas 22x/menit, saturaasi oksigen 97% *room air*.	
2.	Kamis, 27 April 2021 10. 16 Wita	Memberikan posisi (*Head up 30°)*	S : - O : tampak posisi kepala pasien *Head up 30°*	
3.	Kamis, 27 April 2021 !0.17 Wita	Melakukan delegatif pemberian terapi (oksigen 2 lpm dengan nasal kanul)	S : - O : telah diberikan terapi oksigen 2 lpm dengan nasal kanul.	
4.	Kamis, 27 April 2021 10. 19 Wita	Memonitor tanda gejala peningkatan TIK (seperti tekanan darah meningkat, tekanan nadi melebar)	S : Pasien mengatakan mual O : Tekanan darah 160/90 mmHg, Nadi 106x/menit	
5.	Kamis, 27 April 2021 10.20 Wita	Mempertahankan suhu tubuh normal	S : - O : Suhu tubuh 36,5°	
6.	Kamis, 27 April 2021 10. 25 Wita	Mengidentifikasi penyebab peningkatan TIK (seperti lesi, gangguan metabolisme, edema serebral)	S : - O : Hasil CT-*Scan* kepala memperlihatkan kesan *intracranial hemorrhage* pada basal ganglia – corona radiata kanan sehingga berisiko meningkatkan tekanan intra kranial.	
7.	Kamis, 27 April 2021 10. 27 Wita	Memonitor MAP (*Mean Arterial Pressure)*	S : - O : MAP 113 mmHg	

8.	Kamis, 27 April 2021 10. 28 Wita	Melakukan delegatif pemberian terapi • IVFD NaCl 0,9% 20 tpm • Vitamin B1B6B12 1 ampul intravena • Ranitidine 50 mg intravena • Citicolin 250 mg intravena	S : - O : telah terpasang IVFD RL 20 tpm pada tangan kanan. Telah diinjeksikan vitamin B1B6B12 1 ampul intravena, ranitidine 50 mg intravena, dan citicolin 250 mg intravena. Tidak tampak adanya reaksi alergi obat seperti kemerahan, bengkak maupun gatal.	
9.	Kamis, 27 April 2021 10. 30 Wita	Memonitor intake – output cairan	S : - O : telah dipasang kateter urine dengan haluaran urine sebanyak 80 cc	
10.	Kamis, 27 April 2021 10.30 Wita	Menghindari maneuver valsava	S : - O : Keluaga telah diberkan menjelasan untuk menghindari gerakan pasien yang tiba – tiba atau mendadak misalnya seperti memindahkan posisi pasien dengan cepat. Telah diberikan edukasi pasien bed rest.	
11.	Kamis, 27 April 2021 10. 32 Wita	Meminimalkan stimulus dengan menyediakan lingkungan yang tenang	S : Pasien mengatakan nyaman dengan posisinya O : mengurangi kunjungan keluarga dan hanya satu orang pendamping yang berada di dalam ruangan.	
12.	Kamis, 27 April 2021 11.00 Wita	Memonitor tanda gejala peningkatan TIK (seperti tekanan darah meningkat, tekanan nadi melebar)	S : Pasien mengatakan masih merasa sakit kepala O : Tekanan darah 160/90 mmHg, nadi 100x/menit	
13.	Kamis, 27 April 2021 11.01 Wita	Memonitor MAP (*Mean Arterial Pressure)*	S : - O : MAP 113 mmHg	

14.	Kamis, 27 April 2021 11.16 Wita	Memonitor status pernapasan (Jenis pernapasan, frekuensi, saturasi oksigen)	S : Pasien mengatakan tidak merasa sesak napas O : pernapasan pasien spontan, napas vesikuler, frekuensi napas 20x/menit, saturasi oksigen 99% dengan terapi oksigen menggunakan nasal kanul 2 lpm.	
15.	Kamis, 27 April 2021 11.17 Wita	Mempertahankan suhu tubuh normal	S : - O : Suhu tubuh pasien 36,5°C	
16.	Kamis, 27 April 2021 11.30 Wita	Memonitor intake – output cairan	S : Pasien belum sempat minum air O : urine output 55 cc	
17.	Kamis, 27 April 2021 11. 33 Wita	Memonitor tanda gejala peningkatan TIK (seperti tekanan darah meningkat, tekanan nadi melebar)	S : Pasien mengatakan mual O : 150/90 mmHg, nadi 102x/menit	
18.	Kamis, 27 April 2021 11. 34 Wita	Memonitor MAP (*Mean Arterial Pressure)*	S : - O : MAP 110 mmHg (penurunan MAP)	
19.	Kamis, 27 April 2021 12. 00 Wita	Memonitor status pernapasan (Jenis pernapasan, frekuensi, saturasi oksigen)	S : - O : napas veskuler, frekuensi 20x/menit, saturasi oksigen 99%, terapi oksigen 2 lpm dengan nasal kanul	
20.	Kamis, 27 April 2021 12.30 Wita	Memonitor intake – output cairan	S : - O : Sisa infus 350 ml, tampak urine output pada urine bag 90 ml	

EVALUASI

Tgl / Jam **(1)**	**Catatan Perkembangan (SOAP)** **(2)**	**Paraf**
Pasien II Tn. P		
Kamis, 27 April 2021 12.30 Wita	S : - O : Pasien tampak mengalami mual, tingkat kesadaran compos mentis, tekanan darah 150/90 mmHg, MAP menurun dari 113 menjadi 110 mmHg, tampak kelemahan pada tubuh bagian kiri, saturasi oksigen 99% A : Risiko perfusi serebral tidak efektif P : Tujuan belum tercapai, lanjutkan intervensi • Berikan posisi head up 30°C • Monitor tanda / gejala peningkatan TIK • Menitor peningkatan TD • Delegatif pemberian obat	

RESUME DAN PERENCANAAN PASIEN PULANG

INFORMASI PEMINDAHAN RUANGAN/PEMULANGAN PASIEN		
INFORMASI	√	**KETERANGAN**
MRS		Di Ruang : Ayodya [√] Foto Rontgen : Thorax AP, CT Scan Kepala [√] Laboratorium: 2 lembar [√] EKG : 1 lembar [√] Obat-obatan : vitamin B1B6B12 1 ampul intravena, ranitidine 50 mg intravena, dan citicolin 250 mg intravena, Paracetamol fls 1000mg k/p intravena
Dipulangkan		[ ] KIE [ ] Obat pulang [ ] Foto Rontgen [ ] Laboratorium [ ] Kontrol Poliklinik, tanggal_____/_____/_____
Pulang paksa		[ ] KIE [ ] Tanda tangan pulang paksa
Meninggal		Dinyatakan meninggal pukul_____._____WITA
Minggat		Dinyatakan minggat pukul_____._____WITA
		Nama dan tanda tangan perawat pengkaji (Ni Putu Nita Ayu Sandra)

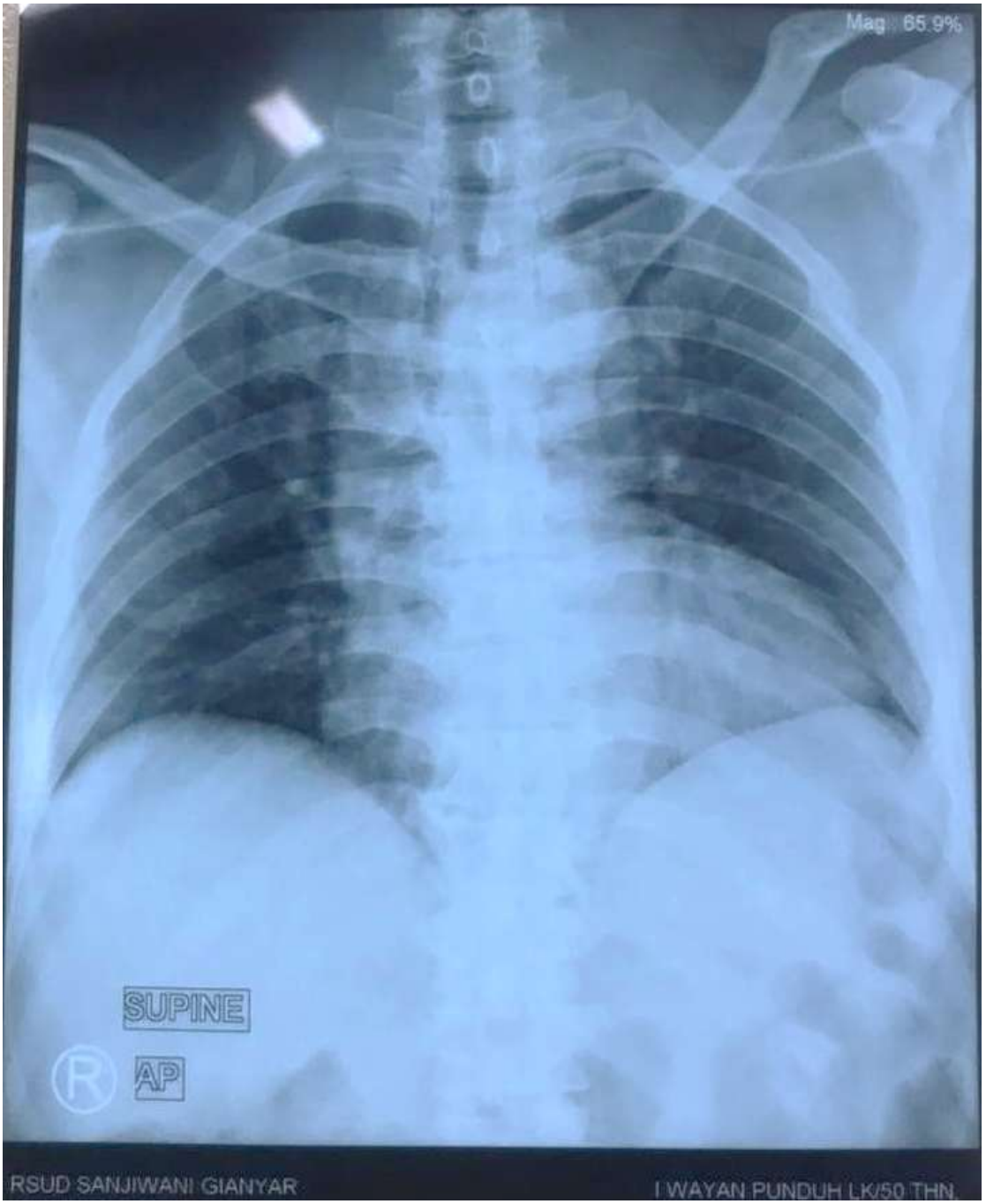
Mag: 65.9%
SUPINE
R
AP
RSUD SANJIWANI GIANYAR
I WAYAN PUNDUH LK/50 THN.

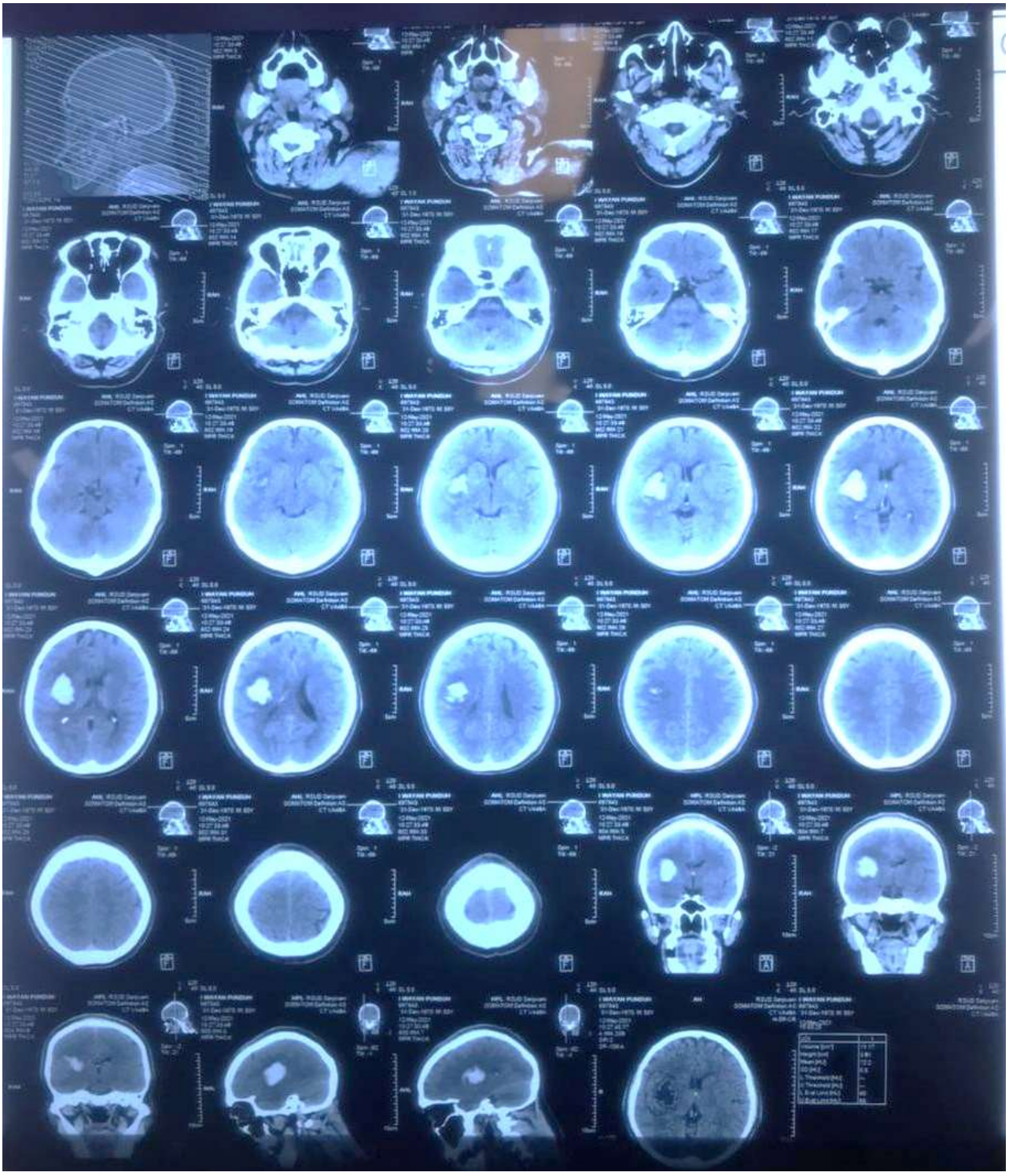

IGD RSUD Sanjiwani Gianyar
Jalan Cung Wanara No. 2
Gianyar

Order Number:
Indication:
Medication 1:
Medication 2:
Medication 3:

– / – mmHg

[redacted]

QRS :	90 ms
QT / QTcBaz :	444 / 472 ms
PR :	184 ms
P :	110 ms
RR / PP :	882 / 882 ms
P / QRS / T :	61 / 28 / 80 degrees

Normal sinus rhythm
Normal ECG

Technician:
Ordering Ph:
Referring Ph:
Attending Ph:

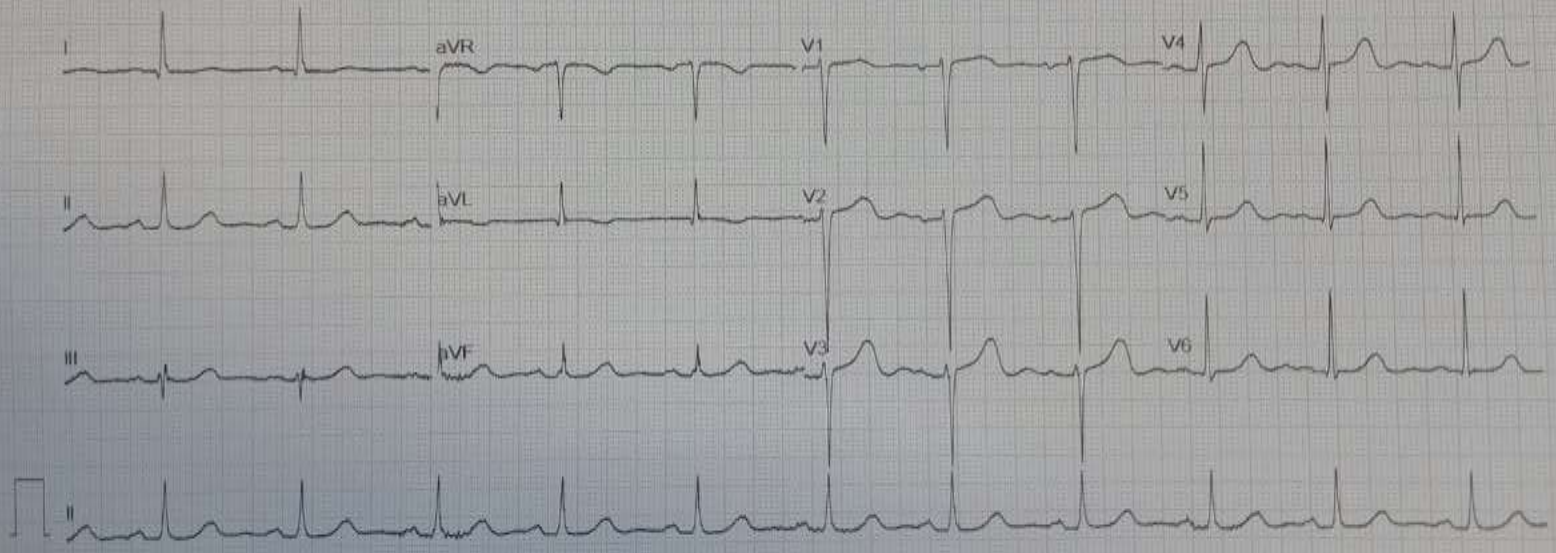

Unconfirmed

[redacted] GE MAC2000 1 1 12SL ™ v241 25 mm/s 10 mm/mV ADS 0.56-150 Hz 50 Hz 4x2.5x3_25_R1 1/1

Lampiran 4

Standar Prosedur Operasi Pemberian *Head Up* 30 Derajat Pada Pasien Stroke Hemoragik

Pengertian	*Head up* 30 derajat adalah elevasi kepala tempat tidur dengan sudut kemiringan 30 derajat
Tujuan	Untuk mencegah peningkatan tekanan intrakranial tanpa menurunkan *cerebral perfusion pressure* atau tekanan perfusi otak segera setelah assesmen awal di Instalasi Gawat Darurat
Indikasi	1. Pasien dengan trauma kepala dan lesi otak 2. Pasien dengan stroke hemoragik dan stroke non hemoragik dengan tekanan darah normal maupun tekanan darah tinggi
Kontraindikasi	1. Pasien stroke dengan hipotensi, dapat menurunkan *venous drainage* 2. Posisi kepala ekstensi, maupun fleksi
Prosedur Tindakan :	
1. Fase Orientasi	
a. Mengucapkan salam b. Memperkenalkan diri c. Menjelaskan tujuan d. Menjelaskan prosedur tindakan e. Meminta persetujuan keluarga atau pasien	
2. Fase Kerja	
a. Mencuci tangan b. Mengobservasi keadaan pasien c. Memasang pengaman pada tempat tidur pasien d. Memastikan posisi kepala pasien menghadap ke atas dalam posisi flat, tidak ekstensi mautpun fleksi e. Memberikan posisi kepala elevasi (30°) dengan cara mengatur sudut kepala tempat tidur menjadi 30 derajat tanpa menggunakan bantal f. Mencatat hasil kerja kelembar observasi g. Merapikan kembali pasien h. Mencuci tangan	
3. Fase Terminasi	
a. Mengevaluasi tindakan b. Menjelaskan rencana tindak lanjut pada klien tersebut c. Mengucapkan salam	

KEMENTERIAN KESEHATAN RI
BADAN PENGEMBANGAN DAN PEMBERDAYAAN SUMBER DAYA MANUSIA KESEHATAN
POLITEKNIK KESEHATAN DENPASAR
JURUSAN KEPERAWATAN
Alamat : Jalan Pulau Moyo No. 33, Pedungan Denpasar
Telp/Faksimile : (0361) 725273/724563
Laman (website) : www.poltekkes-denpasar.ac.id

BUKTI PENYELESAIAN ADMINISTRASI
SEBAGAI PERSYARATAN MENGIKUTI UJIAN KIA-N
PRODI PROFESI NERS POLTEKKES DENPASAR

Nama Mahasiswa : Ni Putu Nita Ayu Sandra
NIM : P07120320054

NO	JENIS	TGL	PENANGGUNG JAWAB	
			TANDA TANGAN	NAMA TERANG
1	Akademik	02/06/2021		Ns. Ida Erni Sipahutar, S.Kep., M.Kep
2	Perpustakaan	02/06/2021		Abdur Rahman
3	Laboratorium	02/06/2021		Ni Luh Gede Ari Kresna Dewi
4	HMJ	02/06/2021		DEWA MADE ADI KRISNA MUKTI
5	Keuangan	02/06/2021		Ni Wy Purnah
6	Administrasi umum/perlengkapan	02/06/2021		Nyn Sudira

Keterangan:

Mahasiswa dapat mengikuti ujian KIA-N jika seluruh persyaratan diatas terpenuhi.

Ketua Jurusan Keperawatan
Poltekkes Kemenkes Denpasar

Ners. I Made Sukarja,S.Kp.M.Kep
NIP. 196812311992031020

Edit

Data Skripsi Mahasiswa

N I M	P07120320054
Nama Mahasiswa	Ni Putu Nita Ayu Sandra
Info Akademik	Fakultas : Jurusan Keperawatan - Jurusan Program Studi Profesi Ners Semester : 2

Skripsi | Bimbingan | Jurnal Ilmiah | Seminar Proposal | Syarat Sidang

Bimbingan

No	Dosen	Topik	Tanggal Bimbingan	Validasi Dosen
1	196512311987031015 - I WAYAN SURASTA, SKP.M.Fis	Bimbingan judul karya tulis ilmiah ners (KIA-N)	3 Mei 2021	✓
2	196512311987031015 - I WAYAN SURASTA, SKP.M.Fis	Bimbingan Bab 1 karya ilmiah ners (KIA-N)	8 Mei 2021	✓
3	196712261990032002 - IDA ERNI SIPAHUTAR, S.Kep, Ners, M.Kep	Bimbingan judul dan Bab 1 karya tulis ilmiah ners	11 Mei 2021	✓
4	196512311987031015 - I WAYAN SURASTA, SKP.M.Fis	Revisi Bab 1, bimbingan Bab 2 dan 3 karya tulis ilmiah ners	24 Mei 2021	✓
5	196512311987031015 - I WAYAN SURASTA, SKP.M.Fis	Revisi Bab 2 dan 3, bimbingan Bab 4 karya tulis ilmiah ners	27 Mei 2021	✓
6	196512311987031015 - I WAYAN SURASTA, SKP.M.Fis	Revisi Bab 4, Bimbingan Bab 5 karya tulis ilmiah ners	28 Mei 2021	✓
7	196712261990032002 - IDA ERNI SIPAHUTAR, S.Kep, Ners, M.Kep	Revisi Bab 1 dan bimbingan bab 2 karya tulis akhir ners	31 Mei 2021	✓
8	196712261990032002 - IDA ERNI SIPAHUTAR, S.Kep, Ners, M.Kep	Revisi Bab 2 dan Bimbingan Bab 3	2 Jun 2021	✓
9	196712261990032002 - IDA ERNI SIPAHUTAR, S.Kep, Ners, M.Kep	Revisi Bab 3 dan Bimbingan Bab 4	3 Jun 2021	✓
10	196712261990032002 - IDA ERNI SIPAHUTAR, S.Kep, Ners, M.Kep	Revisi Bab 4 pembahasan dan bimbingan Bab 5	4 Jun 2021	✓
11	196712261990032002 - IDA ERNI SIPAHUTAR, S.Kep, Ners, M.Kep	Revisi simpulan dan saran Bab 5	7 Jun 2021	✓
12	196512311987031015 - I WAYAN SURASTA, SKP.M.Fis	Bimbingan lampiran, ACC ujian	7 Jun 2021	✓
13	196712261990032002 - IDA ERNI SIPAHUTAR, S.Kep, Ners, M.Kep	Bimbingan lampiran, ACC Ujian	9 Jun 2021	✓

SURAT PERNYATAAN PERSETUJUAN PUBLIKASI REPOSITORY

Saya yang bertanda tangan di bawah ini :

Nama	: Ni Putu Nita Ayu Sandra
NIM	: P07120320054
Program Studi	: Profesi NERS
Jurusan	: Keperawatan
Tahun Akademik	: 2020/2021
Alamat	: Jalan Raya Sesetan No. 305/611 Denpasar Selatan
Nomor HP/Email	: 081999107797 / nitaayusandra227@gmail.com

Dengan ini menyerahkan Karya Tulis Ilmiah berupa Tugas Akhir dengan Judul: "Asuhan Keperawatan Risiko Perfusi Serebral Tidak Efektif Pada Pasien Stroke Hemoragik di Instalasi Gawat Darurat RSUD Sanjiwani Gianyar Tahun 2021".

1. Dan Menyetujuinya menjadi hak milik Poltekkes Kemenkes Denpasar serta memberikan Hak Bebas Royalti Non-Ekslusif untuk disimpan, dialihkan mediakan, dikelola dalam pangkalan data dan dipublikasikannya di internet atau media lain untuk kepentingan akademis selama tetap mencantumkan nama penulis sebagai pemilik Hak Cipta.
2. Pernyataan ini saya buat dengan sungguh-sungguh. Apabila dikemudian hari terbukti ada pelanggaran Hak Cipta/Plagiarisme dalam karya ilmiah ini, maka segala tuntutan hukum yang timbul akan saya tanggung pribadi tanpa melibatkan pihak Poltekkes Kemenkes Denpasar.

Demikian surat pernyataan ini saya buat untuk dipergunakan sebagaimana mestinya.

Denpasar, 29 Juni 2021

Yang menyatakan,

METERAI TEMPEL 10000 SEPULUH RIBU RUPIAH 0C2FCAJX217680996

Ni Putu Nita Ayu Sandra

NIM. P07120320054