

# DENTAL EXTRACTION TECHNIQUE USING DIFFICULTY

Sagung Agung Putri Dwiastuti

## Abstract

*The difficulty in dental extraction can happen, because of cases such as the number of and form of dental base which abnormal, hypersementosis of dental base, ankylosis, bone sclerosis, dental crown which fragile especially post endodontic treatment. To overcome case with such local difficulties, closed method or open extraction approach can be deployed.*

*Keywords : Dental extraction, difficulty, close method or open method extraction.*

## Pendahuluan

Pencabutan gigi merupakan salah satu tindakan perawatan dalam bidang Kedokteran Gigi. Penderita umumnya datang ke dokter gigi jika telah timbul keluhan yang sangat mengganggu dengan kerusakan gigi sudah parah. Sehingga dalam tindakan pencabutannya mendapatkan kesulitan dan kebutuhan teknik yang sesuai dengan kasusnya. Hal ini terutama disebabkan oleh karena tingkat pendidikan, ekonomi, sosial dan kesadaran dari masyarakat tentang pemeliharaan kesehatan gigi masih rendah<sup>1,2,3,4</sup>.

Tindakan pencabutan gigi dengan kasus-kasus tertentu, dibutuhkan peralatan penunjang yang lebih lengkap sesuai dengan standard operasional bedah minor. Pemeriksaan Radiografi merupakan hal yang penting untuk merencanakan tindakan dan penjelasan kepada pasien khususnya keadaan lokal yang menyulitkan tindakan pencabutan gigi. Pasien harus dipastikan dalam keadaan kesehatan umum yang baik, apabila mempunyai penyakit sistemik harus terkontrol<sup>2</sup>. Apabila dipaksakan dan menggunakan alat serta teknik yang tidak tepat sering kali menimbulkan komplikasi. Untuk menghindari atau mengurangi komplikasi yang terjadi pada pencabutan gigi dengan penyulit maka dokter gigi harus mengetahui teknik dalam tindakan tersebut sebaiknya memiliki kemampuan dan keterampilan melalui pelatihan. Anamnesa yang cermat mengenai riwayat pencabutan gigi sebelumnya, pemeriksaan klinis yang teliti serta pemeriksaan

radiografi dapat memperkirakan tingkat kesulitan pencabutan gigi. Jika dengan teknik sederhana/ intra alveolar tidak dapat mengeluarkan gigi maka pencabutan gigi dapat digunakan teknik *closed method* atau *open method extraction*<sup>5</sup>.

## Pembahasan

Untuk dapat memperkirakan tingkat kesulitan pencabutan gigi maka perlu melakukan anamnesa yang cermat, pemeriksaan klinis yang teliti serta pemeriksaan radiografi. Riwayat kesulitan pencabutan gigi sebelumnya dari pasien dapat dijadikan bahan penilaian kemungkinan timbulnya kesulitan kembali pada pencabutan gigi selanjutnya. Pemeriksaan klinis secara cermat dari gigi yang akan dicabut beserta jaringan pendukung dan struktur penting di dekatnya dapat memberikan informasi yang berharga dalam menentukan tingkat kesulitan pencabutan gigi. Hal-hal yang bisa dijadikan acuan prediksi tingkat kesulitan pencabutan:

1. Gigi mempunyai tambalan atau karies yang besar, miring atau rotasi, masih kokoh atau goyang, dengan struktur penunjang yang terkena penyakit atau hipertrofi.
2. Ukuran mahkota sering kali menunjukkan ukuran akarnya. Mahkota yang besar biasanya menunjukkan akar yang besar pula. Sedangkan gigi dengan mahkota klinis yang pendek dan lebar seringkali memiliki akar yang panjang.
3. Gigi dengan mahkota bertanda atrisi biasanya memiliki ruang pulpa yang

sudah mengalami kalsifikasi dan rapuh. Gigi seperti ini sering terletak di dalam tulang yang padat, dan permukaan lempeng luar tulang berbentuk cembung.

4. Gigi tanpa pulpa biasanya memiliki akar yang telah teresorbsi dan sering rapuh.
  5. Struktur pendukung gigi dan struktur yang berdekatan dapat menjadi penyulit dalam pencabutan gigi.
  6. Gigi didekatnya yang malposisi dan berjejal rentan terhadap fraktur atau luksasi dan sering mempersulit adaptasi tang.
  7. Gigi yang telah memanjang dan tidak mempunyai antagonis membutuhkan tekanan pencabutan sedemikian rupa sehingga ada kemungkinan proses alveolaris menjadi fraktur.
- Pemeriksaan radiografi sangat mendukung dalam menilai sifat dari akar dan jauh dekatnya dengan struktur sekitarnya, misalnya sinus maksilaris atau kanalis mandibularis<sup>5,4,2</sup>.
- Indikasi pemeriksaan radiografi sebelum tindakan pencabutan gigi adalah :
1. Adanya riwayat kesulitan pencabutan gigi sebelumnya.
  2. Adanya gigi yang secara abnormal menghambat pencabutan gigi dengan tang.
  3. Bila setelah pemeriksaan klinis diputuskan untuk mencabut gigi dengan pembedahan.
  4. Adanya gigi atau akar gigi yang berdekatan dengan antrum maksilaris , saraf alveolaris inferior , dan saraf mentalis.
  5. Semua gigi molar ketiga bawah, gigi premolar dan kaninus yang malposisi. Bentuk akar gigi tersebut biasanya abnormal.
  6. Gigi dengan restorasi besar atau tidak berpulpa lagi. Gigi ini secara normal sangat rapuh.
  7. Gigi yang terkena penyakit periodontal disertai sklerosis tulang pendukung. Gigi seperti ini terkadang mengalami hipersementosis dan rapuh.
  8. Gigi dengan riwayat trauma

9. Gigi dengan erupsi sebagian atau gigi tidak erupsi atau akar gigi yang tersisa.

10. Gigi dengan mahkota abnormal atau erupsi terlambat, mungkin menunjukkan adanya geminasi atau odontoma yang besar.

11. Setiap keadaan yang memicu abnormalitas gigi atau tulang alveolar seperti osteitis, disostosis kleido-kranial, yang sedang menerima terapi radiasi, dan osteoporosis.

Pemeriksaan radiografi tersebut dapat memberikan gambaran keadaan akar gigi dan jaringan pendukungnya. Gambaran akar gigi yang akan menimbulkan kesulitan dalam pencabutan gigi adalah kelainan jumlah, bentuk, dan pola akar gigi, karies yang meluas ke akar gigi, fraktur / resorbsi akar gigi, hipersementosis dan ankilosis. Akar yang panjang dan tipis diperkirakan mudah fraktur. Akar yang melengkung/delaserasi juga mudah fraktur dan memblokir arah pencabutan. Akar gigi yang teresorbsi dan gigi geligi yang dirawat endodontic cenderung mudah fraktur. Fusi sementum dengan tulang biasanya menyertai perawatan endodontik atau trauma sehingga menimbulkan ankilosis. Keadaan ini akan mempersulit pencabutan sehingga pencabutan harus dilakukan secara *Teknik Open Method Extraction*<sup>5</sup>

### **Pencabutan Gigi dengan Teknik *Open Methode Extraction***

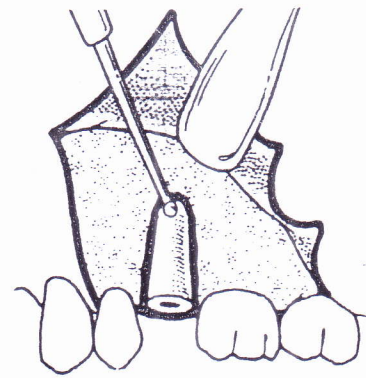
Pencabutan gigi teknik open method extraction adalah teknik mengeluarkan gigi dengan cara pembedahan dengan melakukan pemotongan gigi atau tulang. Prinsip pada teknik ini adalah pembuatan flap, membuang sebagian tulang, pemotongan gigi, pengangkatan gigi, penghalusan tulang, kuretase, dan penjahitan<sup>6</sup>.

### **Teknik Pencabutan Gigi Akar Tunggal** (Dym, 2001, Gans, 1972 ,Peterson, 2003)

Teknik pencabutan open method extraction dilakukan pada gigi akar tunggal jika pencabutan secara intra alveolar/ pencabutan tertutup mengalami kegagalan,

atau fraktur akar dibawah garis servikal. Tahap pertama teknik ini adalah membuat flap mukoperiosteal dengan desain flap envelope yang diperluas ke dua gigi anterior dan satu gigi posterior atau dengan perluasan ke bukal/labial. Setelah flap mukoperiosteal terbuka secara bebas selanjutnya dilakukan pengambilan tulang pada daerah bukal/labial dari gigi yang akan dicabut, atau bisa juga diperluas ke bagian posterior dari gigi yang akan dicabut. Jika tang akar/ elevator memungkinkan masuk ke ruang ligamen periodontal, maka pengambilan dapat digunakan tang sisa akar atau bisa juga menggunakan elevator dari bagian mesial atau bukal gigi yang akan dicabut. Jika akar gigi terletak di bawah tulang alveolar dan tang

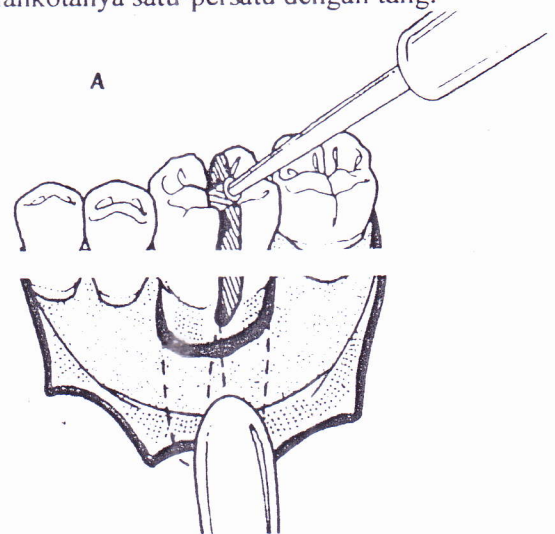
akar/ elevator tidak dapat masuk ke ruang ligamen periodontal maka diperlukan pengambilan sebagian tulang alveolar. Pengambilan tulang diusahakan seminimal mungkin untuk menghindari luka bedah yang besar. Pengambilan tulang alveolar dapat dilakukan dengan beberapa cara. Pertama, pengambilan tulang dilakukan dengan ujung tang akar bagian bukal menjepit tulang alveolar. Kedua, pembuangan tulang bagian bukal dengan bur atau chisel selebar ukuran mesio-distal akar dan panjangnya setengah sampai dua pertiga panjang akar. Pengambilan akar gigi bisa dilakukan dengan elevator atau tang akar. Jika dengan cara ini tidak berhasil maka pembuangan tulang bagian bukal diperdalam mendekati ujung akar dan dibuat takikan dengan bur untuk penempatan elevator. Setelah akar gigi terangkat, selanjutnya menghaluskan tepian tulang, kuretase debris atau soket gigi, mengirigasi dan melakukan penjahitan tepian flap pada tempatnya



**Gambar 1 : Pencabutan gigi teknik open method extraction dengan pengambilan sebagian tulang bukal (Peterson, 2003)**

**Teknik Pencabutan Gigi Akar Multipel Atau Akar Divergen (Dym, 2001, Gans, 1972 ,Peterson, 2003)**

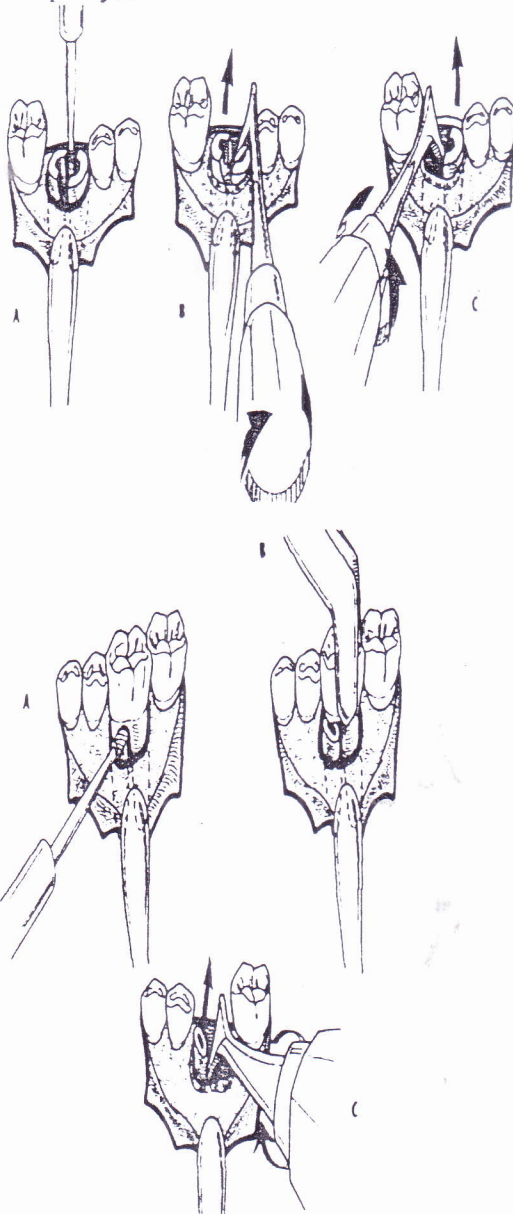
Pencabutan gigi akar multipel dan akar divergen perlu pengambilan satu persatu setelah dilakukan pemisahan pada bifurkasinya. Pertama pembuatan flap mukoperiosteal dengan desain flap envelop yang diperluas. Selanjutnya melakukan pemotongan mahkota arah linguo-bukal dengan bur sampai akar terpisah. Pengangkatan akar gigi beserta potongan mahkotanya satu-persatu dengan tang.



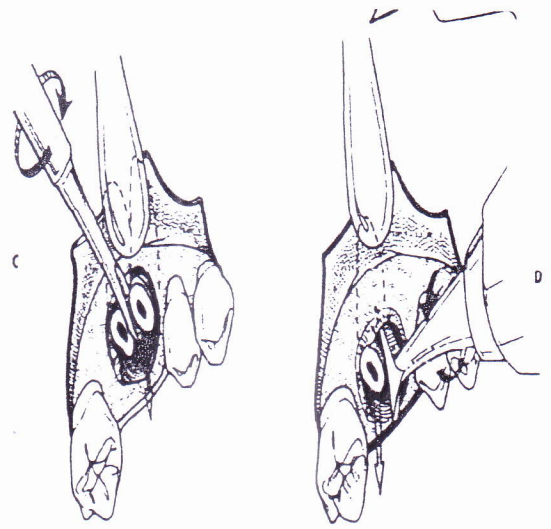
**Gambar2 : Teknik open method extraction dengan pemotongan mahkota gigi arah linguo-bukal ( Peterson, 2003**

Cara lain adalah dengan pengambilan sebagian tulang alveolar sebelah bukal sampai dibawah servikal gigi. Bagian mahkota dipotong dengan bur arah horizontal dibawah servikal. Kemudian

horizontal dibawah servikal. Kemudian akar gigi dipisahkan dengan bur atau elevator, dan satu persatu akar gigi diangkat. Tepian tulang atau septum interdental yang tajam dihaluskan. Selanjutnya socket atau debris dikuret dan diirigasi serta penjahitan tepian flap pada tempatnya.



**Gambar 3 : Pencabutan gigi molar bawah dengan teknik open method extraction, dimana dilakukan pemotongan mahkota dan akar gigi (Peterson, 2003)**



**Gambar 4 : Pencabutan gigi molar atas dengan pemotongan mahkota dan pengambilan akar satu persatu (Peterson, 2003)**

### **Komplikasi Pencabutan dengan Penyulit**

Pencabutan gigi dengan keadaan penyulit yang terlalu dipaksakan dan teknik yang salah sering menimbulkan komplikasi diantaranya: (Howe, 1993, Pedersen, 1996, Peterson, 2003)

#### **1. Fraktur Tulang Alveolar**

Fraktur tulang alveolar dapat terjadi karena terjepitnya tulang alveolar secara tidak disengaja di antara ujung tang pencabut gigi atau konfigurasi dari akar gigi itu sendiri, bentuk dari tulang alveolar, atau adanya perubahan patologis dalam tulang itu sendiri. Pencabutan gigi kaninus terkadang disertai komplikasi fraktur tulang sebelah labial.

#### **2. Fraktur Tuber Maksila**

Fraktur tuber maksila terjadi biasanya berhubungan dengan dekatnya letak tuberositas terhadap sinus, yang biasa terjadi bila terdapat gigi molar atas yang terisolasi, khususnya bila gigi memanjang/ turun. Geminasi patologis antara gigi molar kedua atas yang telah erupsi dengan gigi molar ketiga atas tidak erupsi bisa menjadi predisposisi.

#### **3. Masuknya Fragmen Akar ke dalam Sinus**

Komplikasi ini bisa terjadi jika ujung akar dekat dengan sinus atau rongga sinus yang besar, dan ujung akar yang bengkok. Biasanya terjadi pada akar gigi premolar dan molar atas, dan yang sering akar palatal. Pada kasus seperti ini pemakaian elevator dengan tenaga yang besar harus dihindari.

#### 4. Perdarahan yang berlebihan

Perdarahan yang berlebihan terjadi jika pembuluh darah terpotong. Hal ini dapat terjadi karena trauma yang besar pada saat pencabutan dimana tulang yang terangkat mengoyak jaringan lunak sekitarnya. Juga dapat terjadi karena penggunaan bor yang mengenai kanalis mandibularis.

#### 5. Trauma pada Nervus Alveolaris, Nervus Mentallis dan Lingualis

Trauma pada nervus ini bisa menimbulkan parestesi. Nervus lingualis dapat rusak oleh pencabutan traumatik gigi molar bawah dimana jaringan lunak lingual terjebak pada ujung tang, atau terkena bur selama pembuangan tulang. Nervus alveolaris atau mentallis dapat terkena trauma pada saat pembuatan flap atau pemakaian bur yang terlalu dalam dan tidak terkontrol, atau ujung akar bengkok mengenai kanalis mandibularis.

#### Kesimpulan dan Saran

Anamnesa yang cermat, pemeriksaan klinis yang teliti dan pemeriksaan radiografi sebelum tindakan pencabutan dapat memperkirakan tingkat kesulitan pencabutan gigi dan merencanakan tindakannya. Pencabutan gigi dengan penyulit dapat dilakukan dengan teknik open method extraction, teknik ini jika dilakukan dengan benar dapat merupakan solusi yang baik untuk tindakan pencabutan gigi dengan kasus-kasus penyulit dan dapat menghindari resiko yang tidak diinginkan baik bagi pasien maupun dokter giginya. Teknik pencabutan ini membutuhkan peralatan penunjang bedah yang sesuai disamping kemampuan dari operator yang terlatih. Dokter gigi sebaiknya selalu mengikuti

perkembangan alat-alat yang baru dan meningkatkan kemampuan dari teknik pencabutan gigi.

#### Daftar Pustaka

1. Dym H., Ogle OE. 2001. *Atlas of Minor Oral Surgery*. Philadelphia, W.B.Saunders: Company .
2. Peterson LJ. 2003. *Contemporary Oral and Maxillofacial Surgery*, 4th ed. St Louis :Mosby,
3. Pedlar, J. Frame, JW. 2001. *Oral Maxillofacial Surgery*. London : Churchill Livingstone.
4. Pedersen GW. 1996. *Buku Ajar Praktis Bedah Mulut (Oral Surgery)*, Alih Bahasa : Purwanto. Jakarta ;EGC
5. Howe, GE, 1993. *Pencabutan Gigi Geligi. (The Extraction of teth)*, Alih Bahasa :Budiman, JA. Jakarta :FGC.
6. Dimitroulis G, 1997. *A Synopsis of Minor Oral Surgery*. Bostom : Linacre House.
7. Laskin, 1991. *Clinicians Manual of Oral and Maxillofacial Surgery*. Chicago.Quintessence Publishing Co